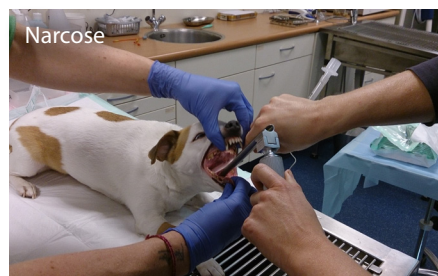


OP HET SPREEKuur

Elke maand vertelt één van de dierenartsen van Dierenziekenhuis Drechtstreek over patiënten die op het spreekuur zijn geweest en hun behandeling. Deze maand vertelt drs. Esther Soeteman over de gebitsreiniging van Jacky.

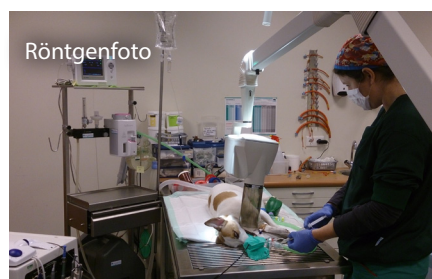

Wanneer wij mensen naar de tandarts moeten, gaan we zenuwachtig in een stoel liggen en doen netjes onze mond open. Wie durft, zal de tandarts ook nog vertellen welke kies pijn doet. De tandarts maakt dan een foto en zonodig een nieuwe afspraak. Hij zal elke tand of kies onder lokale verdoving behandelen. Wanneer je tandsteen hebt, ga je meestal eerst langs bij de mondhygieniste. Bij dieren gaat dit net even anders. Om te beginnen, zal geen hond vertellen dat hij kiespijn heeft. In de meeste gevallen komen we daar per toeval achter tijdens de vaccinaties. Honden zullen ook nooit hun bek wijd opendoen en keurig stil blijven liggen. Het is onmogelijk om een goed tandheelkundig onderzoek uit te voeren bij een wakker dier, laat staan hem ook te behandelen.

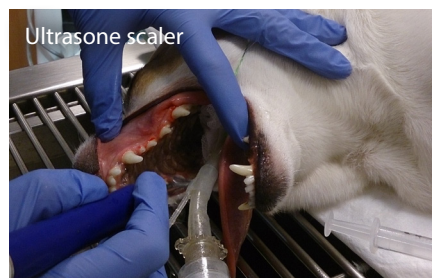

Voor vrijwel alle gebitsbehandelingen moet een dier onder narcose. Het onderzoek, het reinigen van het gebit, de röntgenfoto's en de behandelingen moeten waar mogelijk in één behandeling plaatsvinden. Vaak hebben we bij het in slaap brengen van het dier nog geen idee van de ingreep die we gaan uitvoeren. Eerst krijgt de patiënt een injectie in de spier, om rustig te worden. Even later steken we een braunule in het bloedvat van de voorpoot. Hierlangs krijgt het dier infuus en aanvullende narcose. Ook

extra pijnstilling kan langs hier worden ingebracht. De hond krijgt een buis in zijn keel, waarmee we kunnen beadememen en narcosegas toedienen. De buis voorkomt ook dat water, bloed of vuil tijdens de operatie de longen in kan stromen. We sluiten een bewakingsmonitor aan en één persoon controleert voortdurend de narcose.

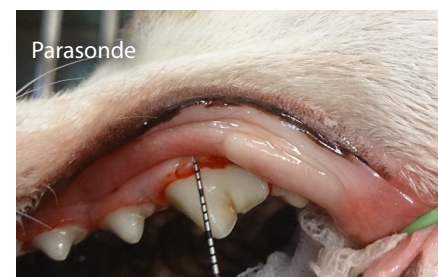

De bek wordt vervolgens ontsmet met een vloeistof. Met een tang wordt het grove tandsteen verwijderd. De bek wordt helemaal onderzocht. Bij Jacky ontdekten we dat er een kies ontbrak. Op de röntgenfoto bleek er geen kiesaanleg of wortelresten aanwezig te zijn. Dan ziet het er misschien niet zo mooi uit, maar de hond heeft er geen last van. Daar gaat het om! Tandheelkunde bij de hond is geen schoonheidsbehandeling.

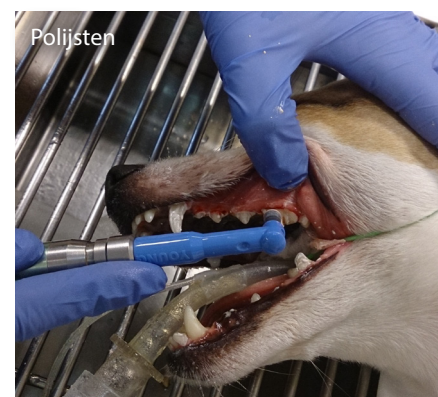


Vervolgens wordt met een ultrasone scaler het tandsteen verwijderd. Met name het tandsteen onder het tandvlees, waar

je het niet kunt zien, geeft gezondheidsproblemen.



Met een parasonde betasten we elk element rondom. Bij Jacky bleek alles verder in orde te zijn.



Het gebit wordt vervolgens netjes gepolijst. Hierbij verwijderen we alle tandplak op de tand en onder het tandvlees. Wanneer we klaar zijn, beëindigen we de narcose. Na slechts vijf minuten was Jacky alweer wakker en een uurtje later mocht hij naar huis.

Esther Soeteman, Dierenziekenhuis Drechtstreek, Dordrecht