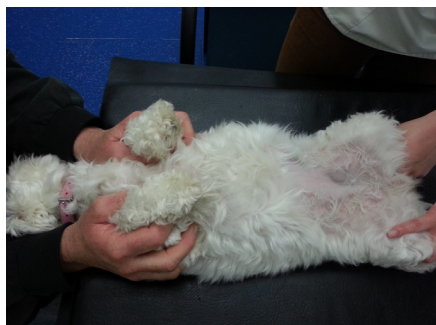


# OP HET SPREEKuur

Elke maand vertelt één van de dierenartsen van Dierenziekenhuis Drechtstreek over patiënten die op het spreekuur zijn geweest en hun behandeling. Deze maand vertelt drs. Hans Mulders over de bijzondere bevindingen bij een echo van een Maltezer.



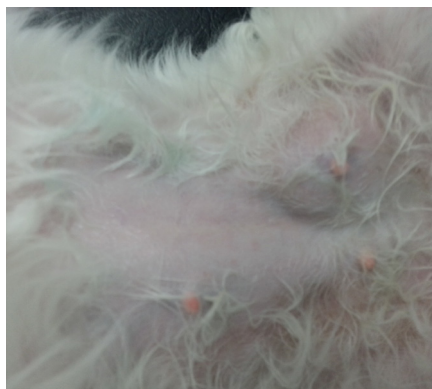**D**oor een collega dierenarts werd ik gevraagd om een echo te maken van de bult in de lies van een twee jaar oud Maltezer teefje. De bult was vrij plots gekomen, voelde wat stevig aan, maar leek het hondje niets te doen. Als je als dierenarts geconfronteerd wordt met een bult, ga je proberen uit te maken wat voor bultje dat kan zijn. Is het een abces, is het een ontstekingsreactie, of misschien een tumortje? Vaak prikken we een bultje even aan met een dunne naald om zo wat cellen te verzamelen en die door een microscoop te bekijken. Bij sommige bultjes moet je echter erg terughoudend zijn om erin te prikken. Zo ook dit bultje, bleek later. Gelukkig had de collega een voorgevoel en heeft ze de stap met het naaldje even overgeslagen en andere route gekozen om meer te weten te komen over het bultje.



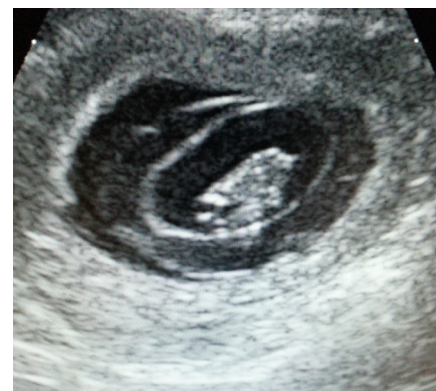## Het leek op een liesbreuk

Dit bultje ziet eruit als een liesbreukje. Die zien we heel geregeld, maar vooral bij reutjes (net zoals bij mensen een liesbreuk een mannenprobleem is). Dit is wel degelijk een teefje. Wanneer we een liesbreukje (of navelbreukje) vinden, proberen we altijd even of het

mogelijk is om met het dier op de rug het bultje weer terug te duwen. Dan krijg je een idee over de ernst. Bij een breukje waarvan de inhoud niet teruggeduwd kan worden spreken we van een beklemde breuk. Een beklemde breuk moet geopereerd worden, om-



dat de inhoud in de breukzak af kan sterven door gebrek aan bloedtoevoer en -afvoer. In het geval van deze dame is de zwelling niet terug te duwen, dus het wordt wat serieuzer.



## Gevaarlijke situatie

Dit was wel een verrassing. Wat je hier ziet is namelijk een vruchtblaas. Dit teefje is drachtig en de breukzak is gevuld met een deel van haar baarmoeder waarin een puppy aan het groeien is! Dat is natuurlijk wel gevaarlijk, voor zowel moeder als pup. Een operatie heeft ervoor gezorgd dat de liesbreuk verholpen is en de baarmoeder weer netjes op zijn plek gelegd is. Maar goed dat de collega hier inderdaad geen naaldje in heeft gestoken ...

Hans Mulders, Dierenziekenhuis Drechtstreek, Dordrecht

